# Quelle est la place de l'OCT dans le bilan de chirurgie réfractive ?

Adil El Maftouhi [1,2], Alexandre Denoyer [3]

1 : Centre Rabelais, Lyon
2 : CHNO des XV-XX , Paris
3 : CHU Robert-Debré, Université Reims Champagne-Ardenne, Reims

*Adil El Maftouhi*

L'OCT de segment antérieur a connu son avènement avec l'OCT Visante™, premier OCT dédié au segment antérieur et développé initialement pour la chirurgie réfractive. Depuis, la technologie de l'OCT n'a cessé d'évoluer avec des acquisitions de plus en plus rapides, une résolution axiale plus fine et une fenêtre d'acquisition plus profonde offrant ainsi de nouvelles applications pour la chirurgie du segment antérieur dans son ensemble et imposant l'OCT comme le prolongement usuel, voire systématique de l'examen à la lampe à fente.

## OCT dans le bilan de chirurgie réfractive cornéenne

### Bilan topographique

Le bilan topographique est un examen essentiel en chirurgie réfractive cornéenne afin de recueillir tous les éléments kératométriques nécessaires à la procédure d'une part, et de dépister un éventuel kératocône fruste, principal facteur de risque d'ectasie cornéenne d'autre part. De nouvelles générations d'OCT dédiées au segment antérieur, dites « combo », offrent la possibilité de générer des topographies cornéennes d'élévation associées ou non à des disques de Placido ***(Figure 1)***.

Les méthodes de topographies d'élévation (Camera Scheimpflug, balayage par fente) sont actuellement la référence en termes de topographie cornéenne. L'OCT présente plusieurs avantages : une acquisition plus rapide, des données pachymétriques plus précises et une meilleur évaluation de la courbure de la face postérieure liée à une meilleure appréciation des contours cornéens.

On recense à ce jour 3 systèmes OCT de segment antérieur permettant de fournir une topographie cornéenne dont les caractéristiques techniques sont détaillées dans le ***Tableau 1*** :

- Casia® (SS-1000, Tomey, Japon) ***(Figure 2)***,
- MS 39® (CSO, Florence, Italie) ***(Figure 3)***,
- Antérion® (Heidelberg, Allemagne) ***(Figure 4)***.

La littérature comparant la topographie cornéenne Scheimpflug et OCT *Swept Source* n'est pas très fournie en raison de la diffusion encore confidentielle de cet outil, probablement liée à son coût. Cependant certaines études[1] ont montré de bonnes corrélations entre l'OCT Casia®(SS-1000, Tomey, Japon) et le topographe TMS 5®(Scheimpflug, Tomey), avec une meilleur reproductibilité des mesures pachymétriques et d'élévation postérieure dans des populations néanmoins restreintes de kératocônes.

En pratique clinique, des comparaisons entre ces différents systèmes montrent que la topographie OCT est tout aussi efficiente pour détecter les kératocônes frustes, comme dans ce cas comparatif entre l'Orbscan® et le MS 39® où l'on met en évidence une plus grande précision de la topographie d'élévation antérieure et une cartographie axiale de meilleur qualité avec le MS 39® ***(Figure 5)***.

### Bilan pachymétrique

#### Pachymétrie cornéenne totale

La pachymétrie cornéenne totale OCT est une mesure directe optique qui présente une excellente corrélation avec la pachymétrie ultrasonore considérée comme le *gold standard*. Elle est générée à partir de multiples Bscan radiaires dont le nombre varie en fonction des appareillages OCT.

Il convient de rappeler qu'il existe des différences de résolution axiales entre les divers systèmes, variant de

| AS OCT | Longueur d'onde | Vitesse d'acquisition Ascan/s | Technologie OCT | Résolution | Topographie d'élévation | Nombre de Bscan pour une topographie | Disques de Placido |
|---|---|---|---|---|---|---|---|
| Casia®, Tomey | 1310 nm | 50 000 | *Swept source* | 10 µ | Oui | 16 Bscan radiaires T = 0,3 | Non |
| Antérion®, Heidelberg | 1310 nm | 50 000 | *Swept source* | 10 µ | Oui | 65 Bscan T = 0,5s | Non |
| MS 39®, CSO | 845 nm | Non spécifiée | *Spectral domain* | 10 µ | Oui | 25 Bscan t=1s | Oui, 22 anneaux |

***Figure 1 :*** *Principales OCT dédiées au segment antérieur et permettant l'acquisition d'une topographie cornéenne.*

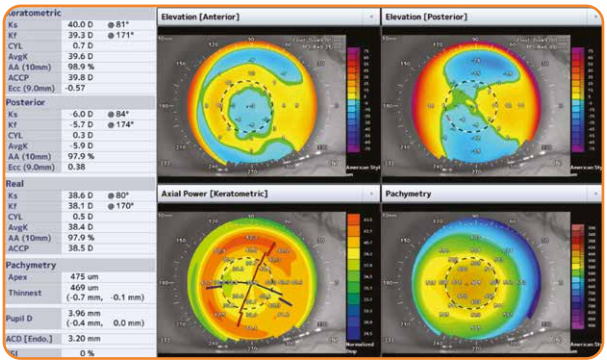


***Figure 2 :*** *Exemple de cartes d'élévation réalisées à partir Casia® (SS-1000, Swept Source, Tomey, Japon) chez un patient équipé en orthokératologie.*

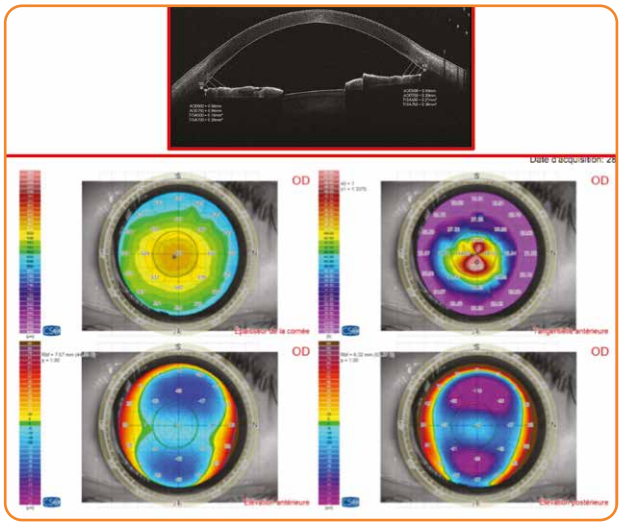


***Figure 3 :*** *Exemple de cartes d'élévation réalisées à partir d'une combinaison de l'OCT et disques de Placido avec le MS 39® (CSO, Florence, Italie) chez un patient présentant un kératocône en mamelon.*

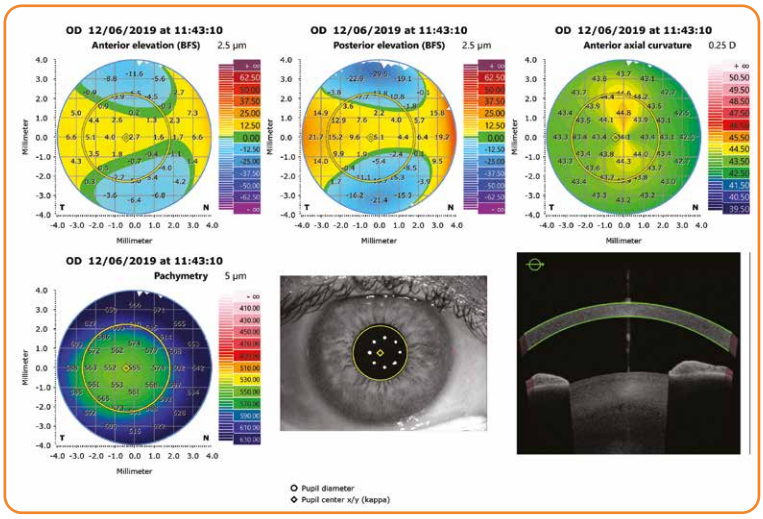


***Figure 4 :*** *Exemple de cartes d'élévation réalisées à partir de l'Antérion® chez un patient normal (Swept Source, Heidelberg, Allemagne).*

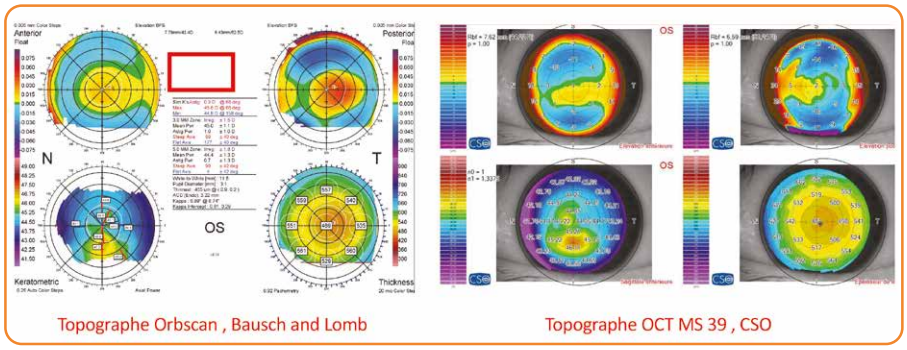


***Figure 5 :*** *Analyse comparative d'un patient présentant un kératocône fruste entre une topographie Orbscan® (Bausch + Lomb, Salt Lake City, États-Unis) et une topographie par OCT MS 39® (CSO, Florence, Italie).*

18 microns de résolution axiale avec le Visante® (Zeiss, Meditec, Dublin) jusqu'à 10 microns pour les dernières générations d'OCT *Swept source*. Pour les *Spectral Domain,* la résolution varie de 8 à 5 microns. Ainsi, on comprend mieux que la précision des mesures va dépendre non seulement de la qualité de l'algorithme de mesure mais également de la résolution axiale du système.

La distribution pachymétrique cornéenne est un élément qui est intégré dans l'arbre diagnostique du dépistage

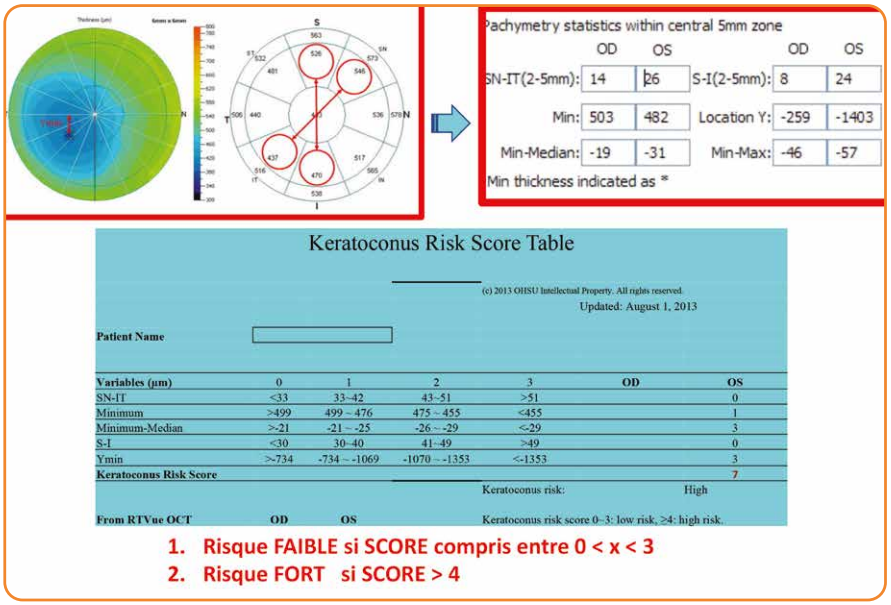


*Figure 6 : Table avec score de risque de kératocône à partir des données pachymétriques totales issues du XR AVANTI (Optovue, Fremont, États-Unis).*

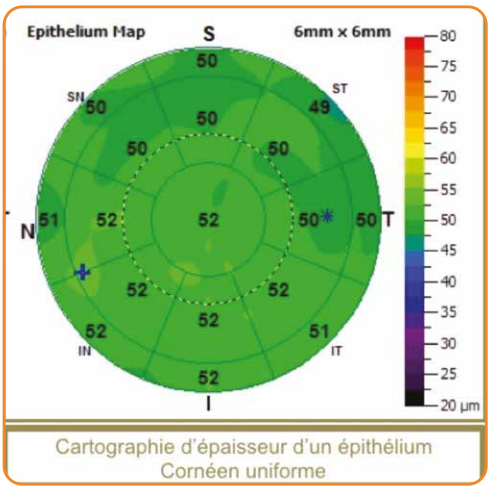


*Figure 7 : Carte épithéliale d'un œil normal.*

du kératocône fruste ainsi que sa comparaison entre les 2 yeux.

David Huang, un des co-inventeurs de l'OCT, a proposé une table avec score de risque de kératocône pour le dépistage à partir des données croisées issues de la pachymétrie cornéenne totale, avec un risque fort si la somme des différents facteurs **est supérieure ou égale à 4** [2] ***(Figure 6)***. Cette table est disponible en téléchargement libre sur le site internet de son laboratoire **www.coollab.net**. Il a également développé une **formule de régression** pour laquelle on obtient un risque fort si le **produit de l'équation est inférieur à 218 :**

***> formule de régression d'après David Huang, selon la formule* :**

**(0,543X minimum + 0,541X(S-I)- 0. 886X(SN-IT) + 0,886X (minimum-median) + 0,0198 X Ymin) ;**

**Si > 218 risque faible,**

**Si < 218 risque fort.**

Cette proposition de score reprend des techniques d'analyse bien connues dans l'analyse topographiques classique, à savoir la localisation du point le plus fin, la distribution de l'épaisseur et les différences pachymétriques entre des hémi-méridiens. L'intérêt de cette proposition de score est de systématiser et d'uniformiser ce dépistage.

## ▸▸▸▸ Pachymétrie épithéliale

Reinstein *et al.* ont été les pionniers dans l'analyse de l'épithélium cornéen avec la réalisation de cartographies de l'épithélium cornéen sur toute la surface cornéenne au moyen d'un appareillage d'échographie de très haute fréquence, l'Artémis® [3]. L'épaisseur épithéliale moyenne d'un sujet normal d'après leur étude, excluant l'épaisseur du film lacrymal d'environ 4,79 ± 0,88 microns, était de 53,4 ± 4,6 µm. Leurs travaux avaient démontré que l'épithélium cornéen était plus épais dans sa partie inférieure que dans sa partie supérieure dans les cornées normales et cela est probablement lié au frottement résultant de la dynamique du clignement des paupières ***(Figure 7)***. En effet, le mouvement plus ample de la paupière supérieure crée davantage de frottements sur la surface oculaire et exerce un effet mécanique sur les cellules épithéliales en induisant un amincissement de l'épithélium.

Les récentes évolutions de l'OCT nous permettent, grâce à des outils de segmentation optimisés, d'isoler la couche de l'épithélium cornéen en détectant automatiquement le film lacrymal et l'interface épithélium-membrane de Bowman. Le logiciel permet ensuite de générer une topographie de l'épithélium cornéen, soit de 6 x 6 mm, soit de 9 x 9 mm en fonction des différents sytèmes.

Il existe à ce jour 3 systèmes commercialisés proposant des cartes épithéliales :

- l'OCT XR AVANTI® (Optovue, Fremont, États-Unis) ;
- Cirrus HD 5000 (Zeiss meditec, Dublin) ;
- MS 39® (CSO, Florence, Italie).

En OCT, la mesure non invasive de l'épithélium cornéen inclut le film lacrymal et l'épaisseur moyenne selon Li et Huang [4] serait chez un sujet normal de 52,3 ± 3,6 µm au centre, de 49,6 ± 3,5 µm en supérieur, de 51,2 ± 3,4 µm en inférieur, ce qui corrobore les travaux menés avec l'Artémis®. Une étude menée par Kanellopoulos [5] a montré une certaine précision des mesures OCT de l'épithélium cornéen avec une

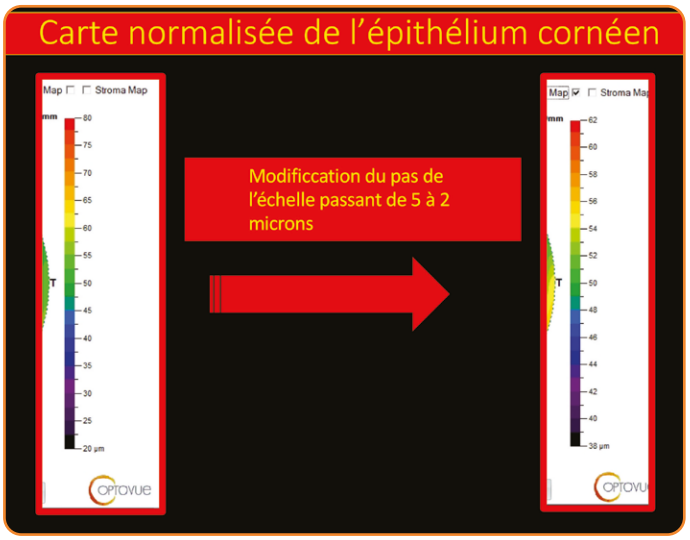


*Figure 8 : Carte normalisée avec modification des pas de l'échelle permettant de souligner les plus fines modifications de l'épithélium cornéen.*

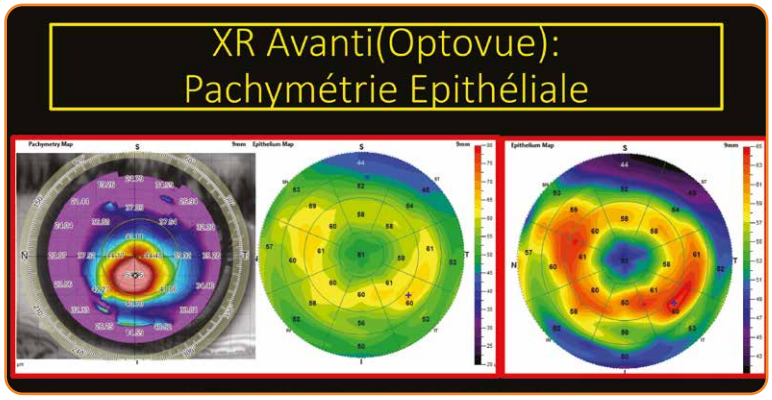


*Figure 9 : Hyperplasie de l'épithélium cornéen chez un patient porteur d'un kératocône, mieux soulignée par la carte normalisée avec cet aspect en forme de « donuts », conformément aux travaux de Dan Reinstein.*

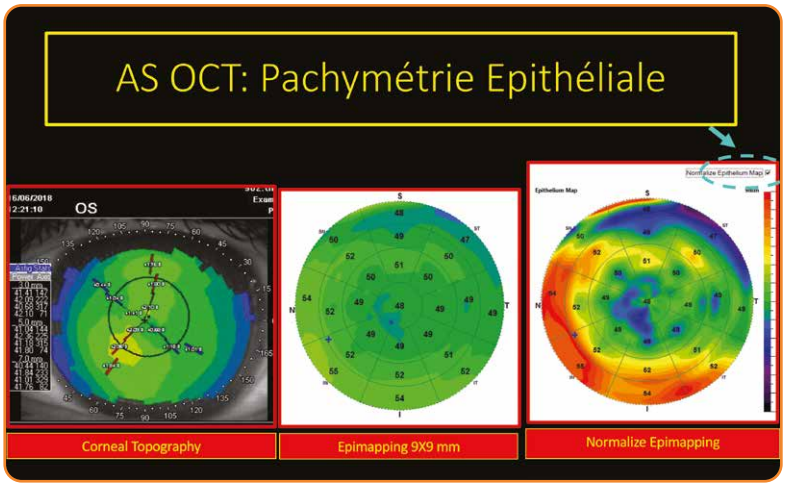


*Figure 10 : Comparaison d'un patient présentant un kératocône évident de l'œil droit et une suspicion de kératocône fruste de l'œil gauche. La carte normalisée souligne les modifications de distribution de l'épithélium, avec un amincissement cornéen au centre et un anneau d'hyperplasie de l'épithélium cornéen autour, confortant cette suspicion.*

reproductibilité des mesures de 1 µm et avec une variabilité de l'épaisseur topographique de l'ordre de 0,25 µm. Cette précision est importante à rappeler quand on connaît les faibles variations, de quelques microns, dans les modifications de l'épithélium cornéen.

## ›››› Pachymétrie épithéliale et dépistage du kératocône

De manière plus précise en chirurgie réfractive, la cartographie épithéliale nous permettra de nous aider dans le dépistage du kératocône fruste. En effet, dans le kératocône évident, on observe un amincissement de l'épithélium au sommet du cône souvent associé à une hyperplasie de l'épithélium cornéen tel que cela avait déjà été décrit par Reinstein[6], avec cet aspect d'hyperplasie en forme de « *donuts* ». D'autres auteurs, tels Temset C. *et al.*[7] ne retrouvent pas cet aspect en *donuts*, mais cela s'expliquerait par une problématique liée à l'échelle de la topographie épithéliale, puisque les pas de cette échelle sont de 5 microns alors que les modifications de l'épithélium cornéen peuvent être de l'ordre de quelques microns seulement. Récemment, une mise à jour logicielle prototype sur l'appareil XR AVANTI® (Optovue, Fremont, États-Unis) propose une modification de cette échelle avec des pas de 2 microns offrant ainsi une carte dite normalisée soulignant les moindres modifications de l'épithélium cornéen ***(Figure 8)***. Ces cartes normalisées nous permettent de retrouver des résultats conformes aux travaux de Reinstein avec ces aspects en *donuts* ***(Figure 9)***.

La valeur ajoutée de l'épimapping va être de confirmer certains aspects de cornées suspectes en topographie cornéenne, comme dans ce cas ***(Figure 10)*** de l'œil adelphe d'un patient présentant un kératocône évident de son œil droit et une suspicion de kératocône infraclinique de

l'œil gauche. La cartographie épithéliale 9 X 9 mm conventionnelle montre quelques irrégularités de l'épithélium, mais sans éléments notables alors que les cartes normalisées mettent en évidence l'amincissement épithélial associé à un anneau d'hyperplasie confirmant le caractère suspect de la topographie. De la même manière que nous avons adapté nos échelles topographiques cornéennes dans le dépistage du kératocône fruste avec le mode « Auto Scale » , il conviendra d'être vigilant sur l'échelle des topographies épithéliales en OCT afin de préciser son apport clinique.

## Pachymétrie épithéliale et sécheresse oculaire

La mesure de l'épithélium cornéen en OCT incluant le film lacrymal[8] offre une projection de l'état de la surface oculaire. Le remodelage de l'épithélium cornéen ainsi que sa capacité compensatrice à maintenir un équilibre biomécanique de la cornée sont connus et son rôle est important pour le maintien d'une qualité optique élevée.

La pachymétrie épithéliale met en évidence dans la sécheresse oculaire, au stade débutant, une hyperplasie de l'épithélium cornéen avec une prédominance en inférieur de l'apex cornéen ***(Figure 11)***, zone où est observée en général la rupture du film lacrymal ***(Figure 12)***.

Des études en immunofluorescence sur des modèles de souris avec sécheresse oculaire induite dans une chambre à environnement contrôlé ont démontré, grâce à la mise en évidence de protéine Ki-67 (marqueur de prolifération cellulaire), des hyperplasies des cellules épithéliales cornéennes [9]. Après un traitement avec hygiène des paupières et masque chauffant, on observe une résorption quasi complète de l'aspect d'hyperplasie épithéliale

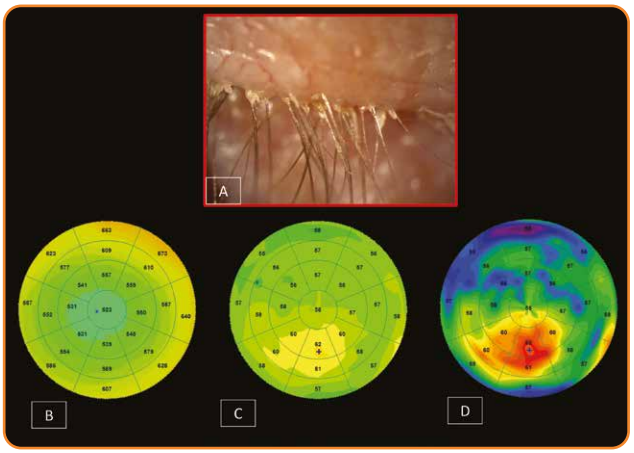


***Figure 11 :*** *Jeune patient de 23 ans présentant une amétropie non compensée associée à une blépharite. Visualisation à l'examen biomicroscopique de débris à la base des cils. Topographie pachymétrique totale montrant une cornée d'épaisseur et de distribution normales. Topographie épithéliale mettant en évidence une hyperplasie de l'épithélium cornéen localisée en inférieur de l'apex. Topographie épithéliale avec échelle normalisée soulignant de manière évidente l'hyperplasie épithéliale.*

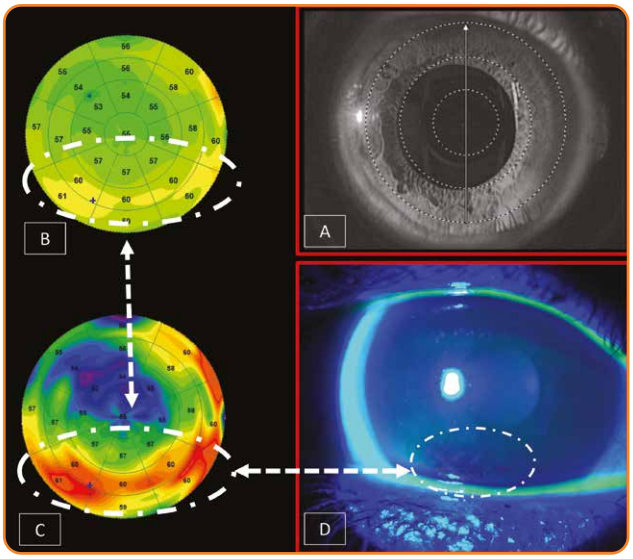


***Figure 12 :*** ***A)*** *Images de la cornée du patient avec caméra infrarouge de l'OCT lors de l'acquisition des images.* ***B)****Topographie pachymétrique épithéliale soulignant une hyperplasie en forme de croissant en inférieur de l'apex.* ***C)*** *Topographie pachymétrique épithéliale avec échelle normalisée soulignant de manière plus évidente cette hyperplasie.* ***D)*** *Corrélation de l'examen du BUT montrant une rupture du film lacrymal, associée à quelques traces de kératite ponctuée superficielle correspondant exactement à la zone d'hyperplasie de l'épithélium cornéen.*

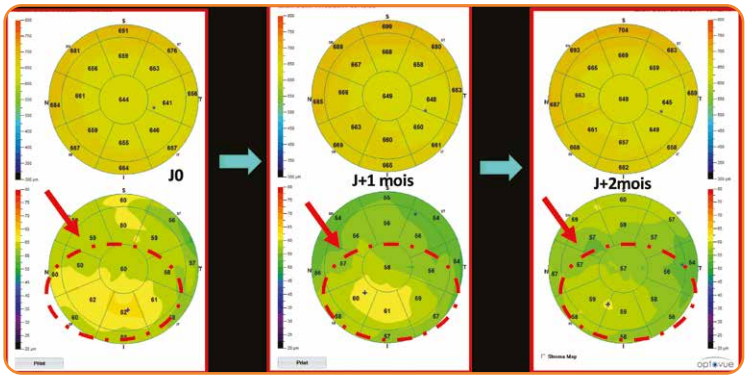


***Figure 13 :*** *Suivi d'un patient présentant une hyperplasie de l'épithélium cornéen dans le cadre d'une blépharite associé à un DGM. Après préconisation de soins des paupières avec massage, on observe, sur une période de 2 mois, une disparition progressive de cette hyperplasie par normalisation de la surface oculaire après résolution de la blépharite. D'un point de vue subjectif, le patient décrit une très nette régression de son instabilité visuelle.*

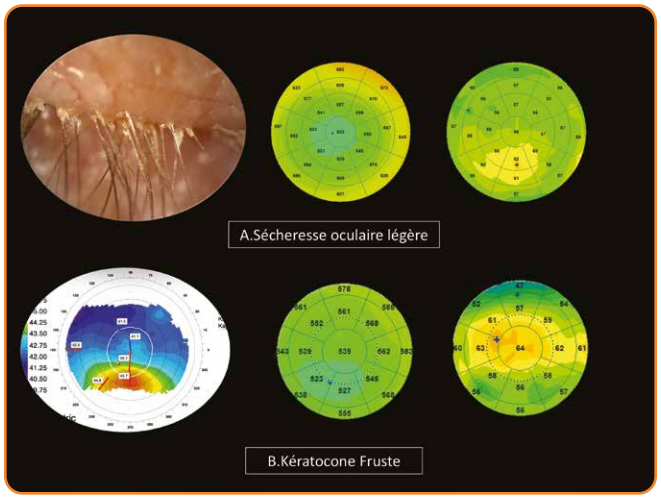


***Figure 14 :*** *Comparaison entre 2 états d'hyperplasie épithéliale localisée dans un cas de sécheresse oculaire et un cas de kératocône fruste. La variabilité de distribution de la pachymétrie épithéliale est beaucoup plus importante dans le cas de sécheresse oculaire, alors que la distribution de la pachymétrie totale est plus affectée dans le kératocône infraclinique.*

***Figure 15 :***
***A)*** *Imagerie infrarouge des glandes de Meibomius à partir de la caméra de l'OCT XR Avanti® (Optovue, Fremont, États-Unis)*
***B)*** *Quantification de la surface du ménisque de larmes inférieur à partir d'un Bscan vertical avec l'OCT XR Avanti® (Optovue, Fremont, États-Unis).*

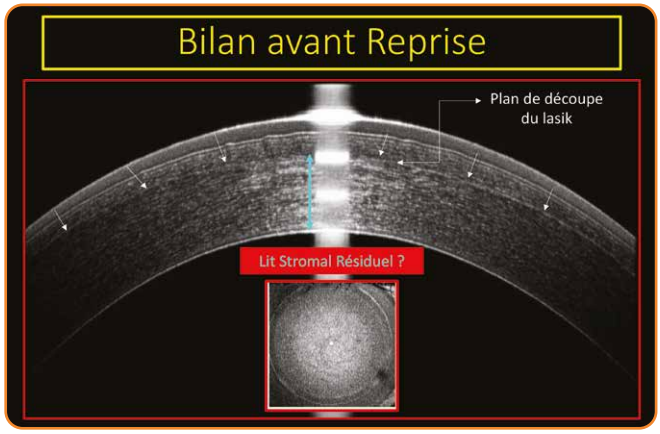


***Figure 16 :***
***A)*** *Bscan de haute résolution en OCT Spectral Domain (XR Avanti®, Optovue, Fremont, États-Unis) d'une découpe de Lasik myopique avec quelques fins plis du capot.*
***B)*** *Représentation en OCT « en face » du même plan de découpe avec un Slab positionné à cheval du plan de découpe, montrant une bonne régularité.*

par normalisation de la surface oculaire après amélioration de la blépharite ***(Figure 13)***. La régression de l'hyperplasie épithéliale met en évidence que ces modifications sont bien en rapport avec des troubles de la surface oculaire et cela explicite l'impact des troubles de la surface oculaire sur la kératométrie.

L'hyperplasie de l'épithélium cornéen observée sur les topographies épithéliales en OCT dans la sécheresse oculaire peut être compensatoire au début de la maladie. Ensuite, une dégradation trophique peut être observée au cours de la phase chronique de la maladie, comme en témoignent les amincissements épithéliaux observés. En effet, par la suite, une diminution des larmes va induire une augmentation de la fréquence du clignement et conduire à un frottement mécanique plus accru, aboutissant à un amincissement plus marqué en supérieur de l'apex.

Dans les stades plus sévères, on observe un amincissement épithélial global plus marqué et diffus [10].
D'autre part, ces variations de l'épithélium dans la sécheresse oculaire doivent être connues, notamment dans le diagnostic différentiel du kératocône fruste, et être différenciées des modifications compensatrices de l'épithélium cornéen en rapport avec les modifications stromales en corrélant toujours ces informations biométriques à l'examen clinique ***(Figure 14)***.

Dans la recherche d'une certaine précision biométrique dans la chirurgie premium, que ce soit pour les implants multifocaux ou toriques, la comparaison entre la topographie épithéliale et la kératométrie pourra nous aider à réduire certaines approximations dans l'appréciation de la kératométrie. Enfin, la caméra infrarouge de l'OCT nous permet par un usage détourné

d'obtenir une topographie des glandes de Meibomius, certes de moins bonne qualité que les outils dédiés à cet usage, mais avec une information clinique suffisant à l'analyse clinique. Il est également possible de quantifier la surface du ménisque de larmes ***(Figure 15)***.

### Bilan cornéen avant reprise

Les OCT de SA, notamment les *Spectral Domain* avec leur meilleure résolution nous permettent de retrouver aisément le plan de découpe, pour mesurer l'épaisseur du volet et le lit stromal résiduel avant toute reprise chirurgicale[11]. L'OCT dit « en face » nous apportera probablement des renseignement sur la topographie et la régularité du plan de découpe avec un SLAB positionné au niveau du plan de découpe. Il est important de se familiariser avec cette vue car elle offre une information additionnelle dans l'analyse globale de l'OCT ***(Figure 16)***.

La régression post-LASIK ou PKR peut être analysée avec la topographie épithéliale de l'OCT où l'on met en évidence une hyperplasie épithéliale compensatrice qui est relativement proportionnelle au degré d'ablation tissulaire de la procédure initiale ***(Figure 17)***. De manière générale, on retrouve une hyperplasie épithéliale dans la zone d'ablation du laser à savoir centrale dans le LASIK myopique et périphérique dans le LASIK hypermétropique, avec un amincissement cornéen au centre.

Il sera également intéressant de pouvoir comparer cette compensation épithéliale à l'imagerie du cristallin en OCT pour écarter tout implication cristallinienne dans cette régression, notamment dans les fortes amétropies ***(Figure 18)***. Enfin, L'OCT nous permet d'analyser avec précision les différentes complications et constitue une aide à la décision précieuse.

## OCT dans le bilan d'implant phake de chambre postérieure

### Biométrie du segment antérieur

Les OCT des segments antérieurs dédiés nous permettent d'obtenir une imagerie complète du segment antérieur grâce à des coupes larges de 16 mm et une profondeur de fenêtre d'acquisition variant de 6 à 11 mm.

Dans le cadre du bilan des implants phakes de chambre postérieure, il est relativement aisé d'obtenir les mesures de la profondeur de chambre antérieure de l'endothélium cornéen à la cristalloïde antérieure et de quantifier l'antéro-position du cristallin avec la mesure de la flèche cristallinienne. Malheureusement, l'OCT ne nous permet pas d'obtenir des renseignements sur l'anatomie de la région irido-ciliaire, ni de mesurer la distance de sulcus à sulcus, contrairement à l'échographie UBM.

En revanche, les systèmes OCT-topographe cornéens nous renseignent sur les distances de blanc à blanc mais, à ce jour, le laboratoire Staar n'a pas encore référencé ces mesures dans leurs tableaux de choix de la taille de l'implant pour laquelle certaines mesures, en dehors des mesures obtenues à l'Orbscan, ont besoin de facteur correctif pour renseigner la distance dite de « blanc à blanc ».




*Figure 17 : Des topographies épithéliales OCT post-LASIK myopique de 2006 montrent une hyperplasie de l'épithélium cornéen compensatrice sur les deux yeux, d'aspect plus notable du côté de l'œil ayant la plus forte amétropie.*

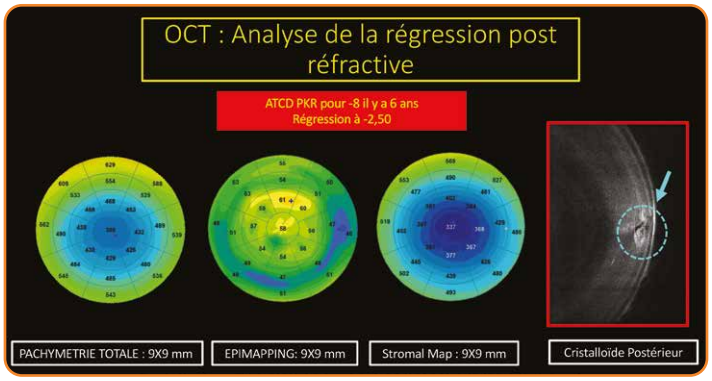


*Figure 18 : Analyse d'une régression réfractive à -2,50 D après traitement par PKR de 2013 pour une myopie initiale de – 8 D. La topographie épithéliale montre une hyperplasie relativement modeste en regard du degré d'ablation, mais l'OCT focalisée sur la cristalloïde postérieure met en évidence une implication cristallinienne dans cette régression.*

Les nouvelles générations d'OCT de segment antérieur proposent la possibilité d'utiliser des formules de régression directement incrémentées dans leur logiciel, telles que la **NK Formula**, pour déterminer la taille de la lentille avec une prédiction du suivi post-opératoire ***(Figure 19)***. Cette mise à jour logicielle sera disponible très prochainement sur le Casia® (Tomey, Japon). Des études statistiques ont montré une forte corrélation entre le diamètre optimal de l'ICL et les distances d'angle à angle et d'éperon scléral à éperon scléral et les résultats de cette formule ont montré une meilleur précision en comparaison du nomogramme du laboratoire Staar [12]. Les variables à renseigner sont l'ACW(*Anterior Chamber Width*) correspondant à la distance entre les 2 éperons scléraux en mm, le CLR (***C**rystal **L**ens **R**ise*) correspondant à la flèche cristallinienne selon la formule suivante :

**NK Formula :**

Optimal **Size ICL** = 4,20 + 0,719 X (**ACW** en mm) + 0,655X (**CLR** en mm)

Cependant, il convient de rappeler que ce travail de régression statistique a été effectué sur un échantillon relativement restreint de patients (n = 23) et, donc, l'apport de ces nouvelles formules constitue une aide à la décision en support du nomogramme du laboratoire.

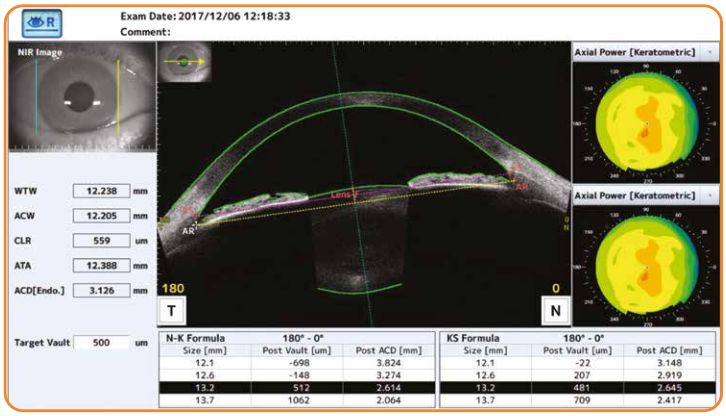


***Figure 19 :*** *Logiciel prototype, disponible prochainement pour le CASIA® (SS-1000, Swept Source, Tomey, Japon), proposant des formules de régression à partir des mesures d'OCT du segment antérieur pour aider à la décision dans le choix du sizing des implants ICL, en précisant le vaulting post-opératoire souhaité.*

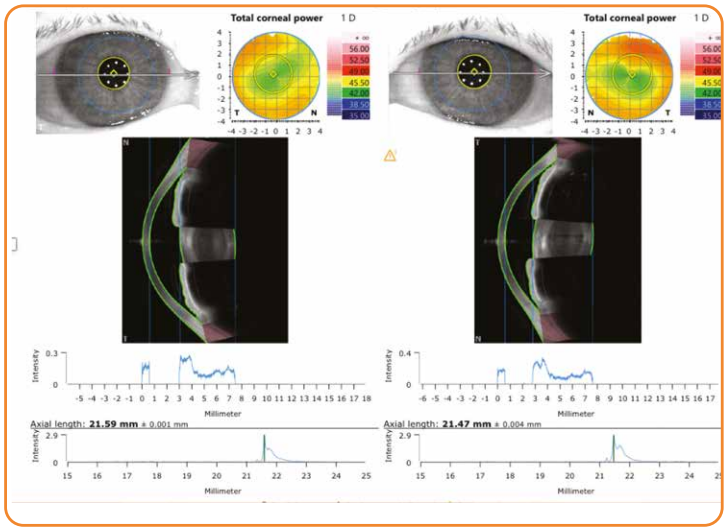


***Figure 20 :*** *Rapport de Biométrie Optique avec mesure de la longueur axiale et topographie cornéenne disponible sur la plateforme Antérion® (Heidelberg, Allemagne).*

## OCT dans le bilan de chirurgie du cristallin clair

Une nouvelle génération d'OCT *Combo Swept Source* avec l'Antérion® (Heidelberg, Allemagne) embarque la biométrie optique avec calculateur d'implant, avec des mesures de longueur axiale comparables aux différents biomètres optiques du marché, associant également la topographie cornéenne pour la prise de mesure kératométrique ***(Figure 20)***.

Les OCT *Swept Source* (Casia®,Tomey® et Antérion®) permettent de réaliser une biométrie du cristallin extrapolant son diamètre horizontal et renseignant le diamètre vertical montrant de grandes variations de la taille du sac cristallinien ***(Figure 21)***.

Il a été démontré que l'augmentation de taille du sac cristallinien était corrélée au risque de rotation des implants toriques et que l'imagerie pré-opératoire pourrait guider l'utilisation ou non d'un anneau de tension capsulaire. Malgré les progrès dans les calculs des implants, avec notamment les formules de troisième génération prenant en compte la profondeur de chambre antérieure, une imprécision persiste sur la position effective de l'implant (ELP), notamment liée aux dimensions du sac cristallinien et pouvant être responsable de variations sur le résultat réfractif post-opératoire. Il est aujourd'hui certain que l'imagerie OCT avec profondeur de champ étendue contribuera à améliorer la précision des calculs d'implant et les protocoles pré-opératoires dans un avenir proche[13].

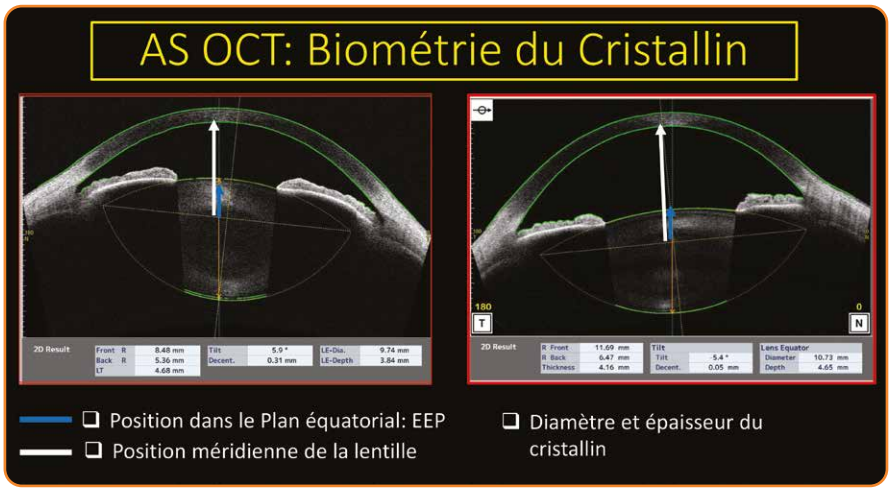


*Figure 21 : Biométrie du cristallin avec l'OCT CASIA® (SS-1000, Swept Source, Tomey, Japon) renseignant la morphologie du sac cristallinien, le diamètre vertical et par extrapolation de la courbure cristallinienne, le diamètre horizontal. On note entre 2 images en coupe des différences de morphologie du volume cristallinien avec des positions méridiennes très différentes témoignant des imprécisions éventuelles sur le position de l'implant après chirurgie de la cataracte.*

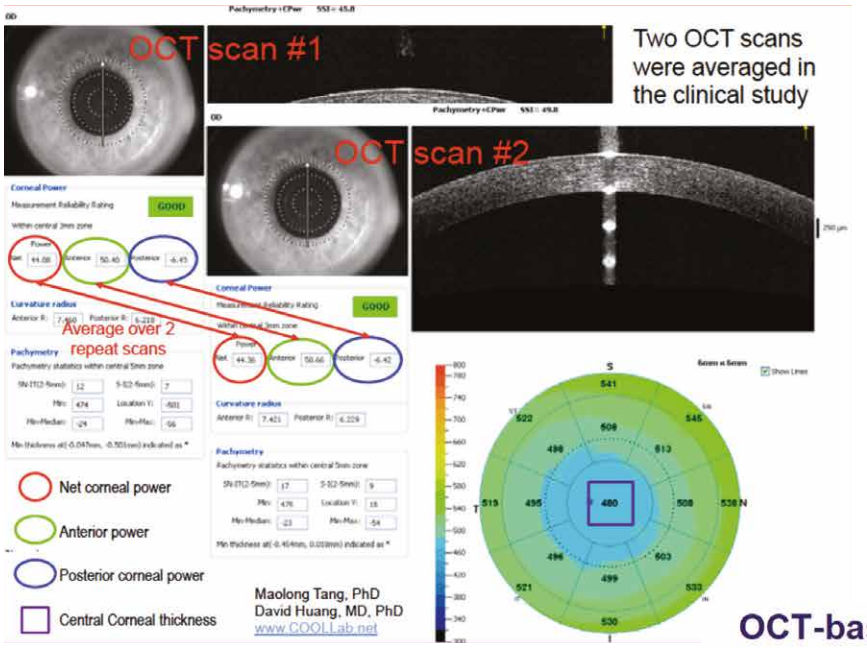


*Figure 22 : Module TCP (Total Corneal Power) sur l'OCT XR Avanti® (Optovue, Fremont, États-Unis) proposant une quantification de la puissance cornéenne totale grâce à la reconnaissance de la courbure postérieure cornéenne, exploitable au travers d'une formule de calcul d'implant disponible sur le site de l'ASCRS.*

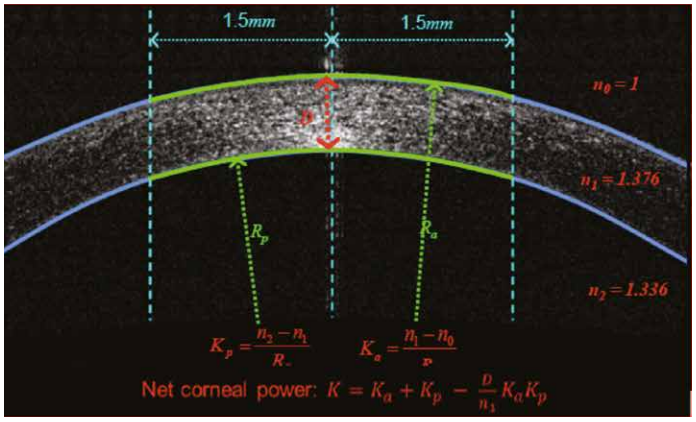


## OCT-based IOL power formula

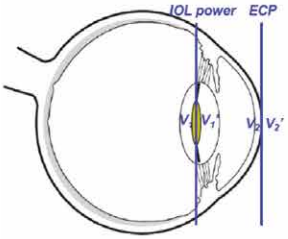


| Position | Vergence (D) |
|---|---|
| Back of IOL | $V_1 = 1000 / (AL-ELP-CCT-0.15)/n_2$ |
| Front of IOL | $V_1' = V_1 - IOL\ power$ |
| Back of cornea | $V_2 = 1000/[1/V_1' + (ELP+CCT)/n_2]$ |
| Front of cornea | $V_2' = V_2 - ECP$ |

$n_2$ = refractive index of vitreous and aqueous (1.336)
AL = axial eye length (mm)
ELP = effective lens position (mm)
CCT = central corneal thickness (mm)
ECP, effective corneal power (D)

ELP = 0.711 * (ACD-CCT) – 0.25 * Pp + 0.623 * $AL_{adj}$ + pACD – 8.11
ACD = Anterior chamber depth (mm)
CCT = Central corneal thickness (mm)
Pp = posterior corneal power (D)
$AL_{adj}$ = sqrt(AL) if AL < 24.4mm
= sqrt(AL+0.8*(AL-24.4)), if AL > 24.4mm
pACD = ACD-constant
= [(A-constant*0.5663)-65.6+3.595]/0.9704

= 1.0208 * net corneal power – 1.6622 (for myopic laser vision correction)[1]
= 1.1 * net corneal power – 5.736 (for hyperopic laser vision correction)[2]

1. Tang M, Li Y, Huang D. An intraocular lens power calculation formula based on optical coherence tomography: a pilot study. *J Refract Surg* 2010; 26:430-437
2. Tang M et al, Intraocular lens power calculation after previous myopic laser vision correction based on corneal power measured by Fourier-domain optical coherence tomography, *Journal of Cataract & Refractive Surgery*, 2011 in press.

## OCT et calcul d'implant post-chirurgie réfractive

L'OCT peut également constituer une aide au calcul d'implant post-chirurgie réfractive avec le logiciel « ***T**otal **C**orneal **P**ower* » qui permet, à partir de la pachymétrie OCT, de définir la puissance cornéenne réelle. En effet, l'imprécision kératométrique après chirurgie réfractive reste la principale source d'erreur dans le calcul d'implant et l'OCT va nous offrir une analyse objective des courbures antérieure et postérieure.

Cet outil, développé par David Huang et son équipe[14], fonctionne à partir d'une formule de calcul d'implant spécifiquement dédiée à cet effet, disponible sur le site de l'**ASCRS**, pour lequel on renseignera la longueur axiale prise par les biomètres optiques, le **Net Corneal Power** et le **Posterior Corneal Power** fourni par le logiciel du XR Avanti® (Optovue, Fremont, États-Unis) ***(Figure 22)***. Il n'existe pas à ce jour de formule d'une précision absolue mais il semble intéressant de pouvoir comparer ces différentes formules de calcul d'implant post-réfractive et se conforter dans le choix de la puissance de l'implant afin d'améliorer la précision de la réfraction post-opératoire.

## Conclusion

L'OCT de segment antérieur devient un outil incontournable dans le bilan pré-opératoire au même titre que la topographie cornéenne. Les applications se sont démultipliées ces dernières années en regard de l'évolution technologique, et l'avenir se profile avec des appareillages « tout en un » associant la topographie cornéenne, la biométrie et l'imagerie en coupe OCT. ■

Liens d'intérêts : aucun

### Que retenir ?

- La topographie cornéenne générée à partir de l'OCT permet des acquisitions plus rapides avec une meilleure reconnaissance de la face postérieure cornéenne.
- La pachymétrie cornéenne totale et épithéliale en OCT constitue une aide diagnostique dans le dépistage du kératocône fruste et offre également une projection objective de l'état de la surface oculaire aux différents stades de la sécheresse oculaire
- Les OCT *Spectral Domain* doivent être privilégiés dans le bilan cornéen avant retraitement cornéen réfractif en raison de leur meilleure résolution axiale, pour déterminer le lit stromal résiduel ou bien encore analyser les complications éventuelles.
- Les nouvelles générations d'OCT de segment antérieur à profondeur de champ étendue permettent de réaliser une biométrie précise de tout le segment antérieur jusqu'à la cristalloïde postérieur constituant une aide dans le choix de la taille des implants phaques de chambre postérieure.
- L'OCT peut constituer une aide au calcul d'implant après chirurgie réfractive, avec la quantification du *Total Corneal Power* et sa formule de calcul d'implant dédiée, disponible en ligne.

## RÉFÉRENCES


1. *Chan TCY, Biswas S, Yu M, Jhanji V. Comparison of corneal measurements in keratoconus using swept source optical coherence tomography and combined placido-scheimpflug imaging.Acta Ophthalmol 2017;95(6):e486-e494.*
2. *Qin B, Chen S, Brass R et al. Keratoconus diagnosis with optical coherence tomography–based pachymetric scoring system. J Cataract Refract Surg 2013;39:1864-71.*
3. *Reinstein DZ, Archer TJ, Gobbe M et al. Épaisseur épithéliale dans la cornée normale : affichage tridimensionnel avec l'échographe numérique à très haute fréquence Artemis. J Refract Surg 2008;24:571-81.*
4. *Li Y, Tan O, Brass R, Weiss JL, Huang D. Corneal epithelial thickness mapping by Fourier-domain optical coherence tomography in normal and keratoconic eyes. Ophthalmology 2012;119:2425-33.*
5. *Kanellopoulos AJ, Asimellis G. In vivo 3 dimensional corneal epithelial thickness mapping as an indicator of dry eye: preliminary clinical assessment. Am J Ophthalmol 2014;157:63-8.*
6. *Reinstein DZ. Corneal epithelial thickness profile in the diagnosis of keratoconus. J Refract Surg (Thorofare, NJ: 1995) 2009;25:604-10.*
7. *Temstet C, Sandali O, Bouheraoua N, Hamiche T, Galan A, El Sanharawi M et al. Corneal epithelial thickness mapping using Fourier-domain optical coherence tomography for detection of form fruste keratoconus. J Cataract Refract Surg 2015;41:812-20.*
8. *El Maftouhi A, Baudouin C. [Ménisque de larmes dans Visante OCT]. J Fr Ophtalmol 2007;30(5):559.*
9. *Fabiani C, Barabino S, Rashid S, Dana MR. Corneal epithelial proliferation and thickness in a mouse model of dry eye. Exp Eye Res 2009;89:166-71.*
10. *El Maftouhi A, Baudouin C. OCT et sécheresse oculaire. Cahier d'ophtalmologie 2019.*
11. *Puech M, El Maftouhi A. [exploration du segment antérieur par OCT3]. J Fr Ophtalmo 2004;27(5):459-66.*
12. *Nakamura T, Isogai N, Kojima T, Yoshida Y, Sugiyama Y. Implantable Collamer Lens Sizing Method Based on Swept-Source Anterior Segment Optical Coherence Tomography. Am J Ophthalmol 2018;187:99-107.*
13. *Martinez-Enriquez E, Pérez-Merino P, Durán-Poveda S, Jiménez-Alfaro I, Marcos S. Estimation of intraocular lens position from full crystalline lens geometry: towards a new generation of intraocular lens power calculation formulas. Sci Rep 2018;8:9829.*
14. *Huang D, Tang M, Wang L, Zhang X, Armour RL, Gattey DM, Lombardi LH, Koch DD. Optical coherence tomography-based corneal power measurement and intraocular lens power calculation following laser vision correction. Trans Am Ophthalmol Soc 2013;111:34-45.*